

# Segmentation automatique : application aux angioscanners 3D du foie.

Luc Soler, Grégoire Malandain, Hervé Delingette

*Projet EPIDAURE, INRIA Sophia Antipolis*

Tél : 04.93.65.79.95, Fax : 04.93.65.76.69

Luc.Soler@sophia.inria.fr, Gregoire.Malandain@sophia.inria.fr, Herve.Delingette@sophia.inria.fr

18 septembre 1997

**Résumé** Dans le cadre de la réalisation d'un simulateur d'opérations laparoscopiques<sup>1</sup>, nous avons développé une nouvelle méthode permettant d'extraire dans les angioscanners 3D du foie, le réseau vasculaire de la veine porte. Ce réseau est utilisé en pratique pour repérer les 8 différents segments anatomiques qui représentent l'unité de base dans les ablations chirurgicales sur le foie. Notre méthode réalise cette segmentation en trois étapes réalisant tout d'abord un seuillage globale suivi d'une correction locale, en terminant par une analyse topologique et géométrique. Elle permet ainsi de segmenter précisément ce réseau difficile à délimiter dans la pratique et ainsi de reconstruire les 8 segments anatomiques à partir d'une image acquise par un protocole standard.

**Mots-Clés :** segmentation, angioscanner 3D, foie, vaisseaux.

## 1 Introduction

L'imagerie médicale tridimensionnelle permet une vision de l'intérieur du corps humain de plus en plus précise. Les méthodes d'acquisition restent cependant parfois difficiles à mettre en œuvre et l'analyse des résultats est complexe. Dans le domaine de la chirurgie hépatique, la modalité la plus courante est l'angioscanner 3D<sup>2</sup>. Ces images permettent aux chirurgiens de voir la vascularisation du foie et d'évaluer les possibilités d'intervention. Le foie est un organe composé de 8 segments anatomiques élémentaires qui dépendent de la distribution des réseaux porte et sus-hépatiques. Ils sont utilisés dans les résections hépatiques dites anatomiques<sup>3</sup>, comme unités d'intervention. De telles résections consistent ainsi à retirer les zones infectées dans un foie, segment par segment. Dans la pratique, les chirurgiens utilisent la définition de Couinaud [Cou57], qui permet de repérer les segments à partir de repères issus

- 
1. examen de la cavité abdominale au moyen d'un endoscope introduit à travers la paroi abdominale.
  2. scanner X des vaisseaux après injection d'un liquide opaque aux rayons X.
  3. ablation chirurgicale d'une partie du foie à partir de repères anatomiques précis.

essentiellement de la veine porte (fig. 1). Ils délimitent ainsi les 8 segments manuellement à partir d'images souvent difficiles à analyser. L'anisotropie rend souvent plus complexe cette analyse, le suivi mental des arborescences internes étant alors une tâche d'autant plus difficile et subjective.

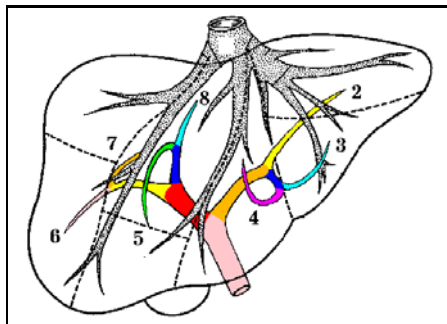


FIG. 1 – *Segmentation anatomique du foie d'après Couinaud avec les réseaux sus-hépatiques (en haut) et porte (en bas). Schémas d'anatomie, éd. VIGOT.*

Le but de nos travaux est d'apporter aux chirurgiens une aide essentielle lors de la phase pré-opératoire, en leur fournissant une image du foie segmenté suivant la définition usuelle de Couinaud, mais également l'ensemble de ses vascularisations et ses éventuelles lésions. Pour atteindre ces objectifs, nous nous proposons de développer un outil permettant de visualiser et d'extraire automatiquement l'anatomie interne du foie (vaisseaux et lésions), à partir d'angioscanners 3D. Cet outil devra également permettre de délimiter automatiquement les segments anatomiques utilisés par les chirurgiens pour planifier les opérations. L'étape ultime sera d'offrir une découpe idéale du foie, proposant ainsi en cas de lésions hépatiques, les plans d'exérèse optimaux. Nous présentons ici la première étape de ce travail que constitue la segmentation automatique de la veine porte et les premiers résultats de la reconstruction des segments anatomiques.

## 2 État de l'Art

D'un point de vue général, la segmentation est aujourd'hui un problème très étudié en analyse d'images médicales [Aya95]. Les méthodes de segmentation ont été développées suivant deux axes principaux, les méthodes d'analyse globale de l'image et les méthodes d'analyse locale. Les premières réalisent une classification par seuillage pour laquelle les seuils sont calculés à partir de l'histogramme d'intensité de l'image complète [HFC96, Gla93, SSW88], suivie généralement d'opérations morphologiques [FKHG96, BMEL93]. Parmi ces méthodes, plusieurs ont pour but d'ajuster des fonctions sur l'histogramme des intensités de façon à ce que la somme de ces fonctions soit une approximation de cet histogramme [GO94, CHY89, Der87]. Chacune des fonctions peut alors représenter une classe différente dans l'image. Dans [FKHG96], l'histogramme est décomposé en trois zones représentant trois classes de tissus dans le foie : les tumeurs, le tissu hépatique et les vaisseaux. La délimitation de ces classes est calculée ici par la méthode de classification par pourcentage [NFM90] moins précise que

les méthodes d'ajustement de fonctions.

Les méthodes d'analyse locale, quant à elles, réduisent le traitement de l'image à des zones plus limitées, ce qui fournit en général un résultat plus précis, mais plus difficile à automatiser. La réduction peut consister à découper l'image en sous-parties plus petites, chacune d'elles étant alors analysée par les méthodes de seuillage vues précédemment [KS90]. La majorité de ces méthodes reste cependant les méthodes par croissance de régions qui réalisent une segmentation locale le long d'une vague de propagation par un simple seuillage avec un seuil fixe [ZJP95, ZJEL95] ou variable [SCHP94, SPH93]. Parfois la méthode de segmentation utilisée le long de la vague est plus complexe, faisant intervenir un seuillage non plus sur l'intensité, mais sur le gradient d'intensité [OE94], ou encore des propriétés de courbure de la vague [Sun89]. Mais l'inconvénient majeur de ces méthodes est l'évaluation automatique des seuils à utiliser (sur le gradient ou sur l'intensité), ainsi que la définition du point de départ de la vague de propagation.

### 3 Étude théorique et implémentation

En analysant l'étude précédente, nous avons choisi de tirer partie, autant que possible, des avantages des méthodes de segmentation existantes par une segmentation en trois étapes précédée d'une étape de prétraitement de l'image.

#### 3.1 Méthode d'acquisition et prétraitement des images.

Les images que nous avons traitées, ont été obtenues par scanner X hélicoïdal sur un ensemble de 10 patients suivant des protocoles différents. Deux types d'acquisitions principales ont été réalisées. La première, la portographie, est un scanner X réalisé après injection d'un produit de contraste dans les veines à partir d'un cathéter introduit dans l'artère mésentérique supérieure, qui est une des principales branches artérielles de l'aorte abdominale. Très invasive et donc désagréable pour le patient, cette technique donne cependant des images de très bonne qualité car les réseaux veineux sont alors très contrastés par rapport au foie. Le second, un scanner X par injection en intraveineuse, est d'une qualité inférieure car le trajet que réalise le produit de contraste avant d'arriver au foie est plus long.

Le prétraitement de l'image a pour but de réduire l'image à la zone d'intérêt délimitée par les contours du foie. Nous utilisons pour cela l'algorithme développé par Montagnat et Delingette [MD97] qui déforme un maillage de référence en utilisant des contraintes de déformation hybrides, locales et globales. Comme le montre la figure 2, ceci a pour effet de limiter l'histogramme des intensités, ce qui facilitera ainsi les traitements ultérieurs.

#### 3.2 Calcul automatique des premiers seuils

Le prétraitement étant réalisé, nous souhaitons dans une première étape segmenter les trois classes décrites dans [FKHG96] (les lésions, le tissu hépatique et les vaisseaux), en calculant deux seuils  $S_{LF}$  et  $S_{FV}$  permettant de séparer par simple seuillage ces trois classes.

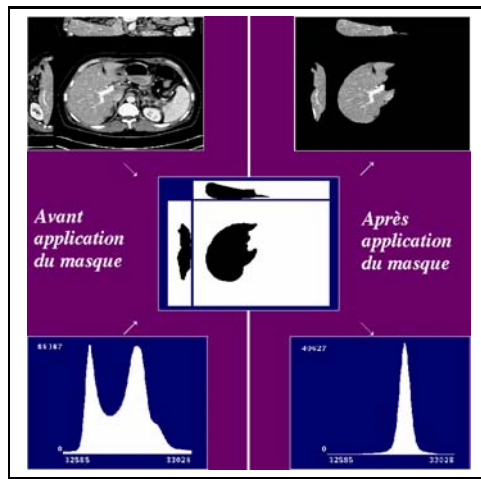


FIG. 2 – Réduction de l'image au contour du foie et effet sur l'histogramme des intensités.

Pour calculer ces seuils, nous avons supposé que la distribution des intensités de chacun des tissus suivait une loi normale. La solution que nous avons choisi est alors de retrouver les trois distributions ajustant au mieux l'histogramme par la méthode aux moindres carrés de Levenberg-Marquardt [PFTV91], et d'utiliser l'intersection de deux distributions voisines comme seuil. Cette méthode étant très dépendante de l'initialisation, nous avons développé un ajustement en deux temps. Tous d'abord nous ajustons une première gaussienne sur le pic principal de l'histogramme qui correspond au foie et qui est nettement détaché. En utilisant le résultat de cet ajustement et en le soustrayant à l'histogramme initial, on peut ainsi repérer deux zones de part et d'autre de ce pic. En utilisant cette soustraction on peut donc initialiser deux autres gaussiennes et recommencer l'ajustement avec trois gaussiennes (voir figure 3).

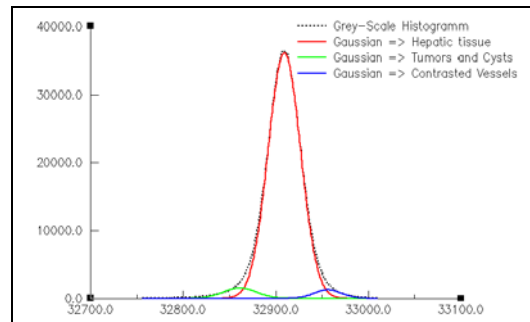


FIG. 3 – Résultat de l'ajustement de trois gaussiennes sur l'histogramme des intensités.

On obtient ainsi un premier seuillage automatique mais imparfait puisque tous les voxels d'un tissu ne seront pas récupérés et que certains voxels du tissu voisin le seront par erreur.

### 3.3 Amélioration par une analyse locale.

La seconde étape a pour but d'améliorer le résultat de la segmentation des vaisseaux, en récupérant les branches que la première étape avait mal segmenté. Une solution serait de réduire le seuil  $S_{FV}$  et de réaliser un seuillage par hystérésis, mais la réduction du seuil ajouterait alors plus de voxels appartenant aux tissus hépatiques qu'aux vaisseaux. Afin de limiter ces erreurs, nous avons limité ce seuillage au voisinage des voxels des vaisseaux issus de la première segmentation. En effet, plus on sera proche de ces voxels, plus on aura de chance d'appartenir aux vaisseaux et donc plus on pourra être permissif. Nous avons ainsi défini un seuil bas variant en fonction de la distance aux voxels issus de la première segmentation et illustré sur la figure 4.

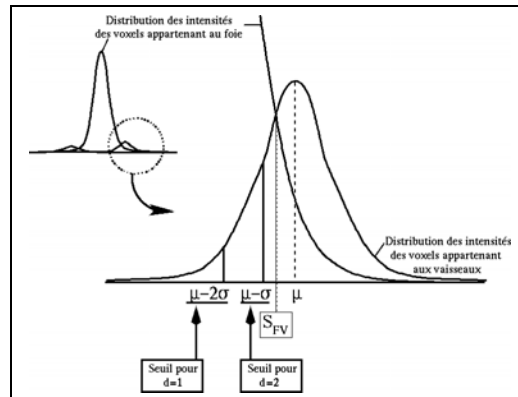


FIG. 4 – *Choix des seuils en fonction de la distance par rapport aux voxels des vaisseaux.*

Compte tenu de l'anisotropie de nos images qui ont une épaisseur de coupe au moins trois fois plus importante que la taille du pixel, nous avons fixé une distance maximale d'analyse à deux pixels, ce qui rend le calcul 3D inutile et accélère donc l'algorithme. Cette analyse locale nous permet ainsi de récupérer des branches supplémentaires comme nous pouvons le voir sur la figure 5.

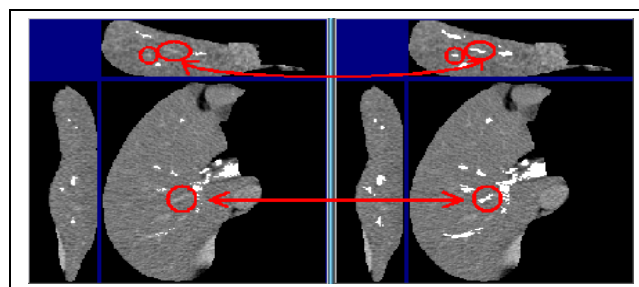


FIG. 5 – *Simple segmentation (à gauche) et apport de l'analyse locale (à droite).*

### 3.4 Amélioration par analyse topologique et géométrique

La troisième étape a pour but d'extraire dans les réseaux vasculaires segmentés, le réseau de la veine porte. Pour cela nous réalisons une étude topologique et géométrique du résultat de la segmentation issue de l'étape précédente. La méthode que nous avons développée est comparable aux méthodes par croissance de région. Elle réalise en fait une propagation sur l'arbre défini par le squelette des vaisseaux segmentés. Ainsi, au lieu de réaliser une propagation sur l'image initiale (voir figure 6), elle s'applique uniquement au squelette des vaisseaux [MBA93] (voir figure 7).

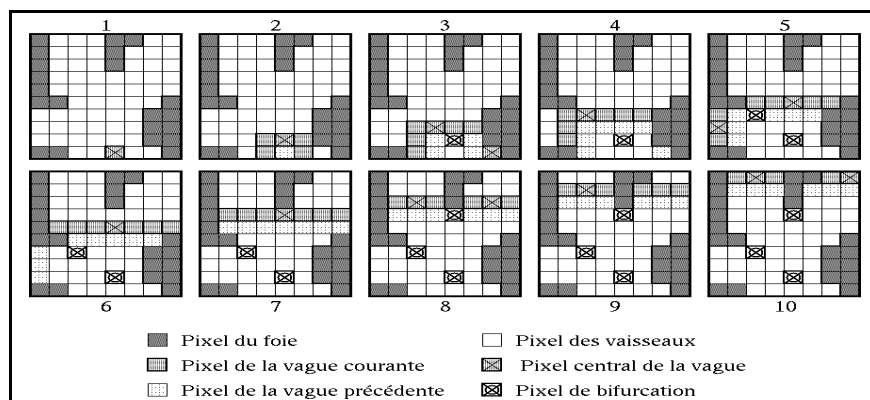


FIG. 6 – Méthode par croissance de région sur l'image. Chaque schéma représente une itération de la méthode. Détection imprécise ou éronée des bifurcations.




FIG. 7 – Méthode de propagation sur le squelette. Chaque schéma représente une itération de la méthode. Détection précise et exacte des bifurcations.

Comme le montre les figures précédentes, cette méthode permet de repérer de façon plus précise les points de bifurcation des branches qui sont couramment utilisés pour définir les plans de coupe des segments anatomiques. De plus, contrairement aux méthodes classiques par croissance de régions, celle-ci utilise des critères de sélection basés sur la topologie et la géométrie du réseau traité, permettant de supprimer les points ou les branches connectées

par erreur. Cette suppression est basée sur l'analyse anatomique du réseau porte. Ce réseau est un arbre dont chaque branche décroît en diamètre à chaque bifurcation. En réalisant un parcourt partant du tronc de la veine porte, on élimine donc les branches qui réalisent une boucle dans le réseau ou bien qui ont un diamètre qui augmente. Ceci permet d'éliminer les erreurs de segmentation dues à l'anisotropie des images (connexion entre réseaux porte et sus-hépatiques, voir figure 8), mais également de déconnecter le réseau artériel quant il apparaît (voir figure 9).

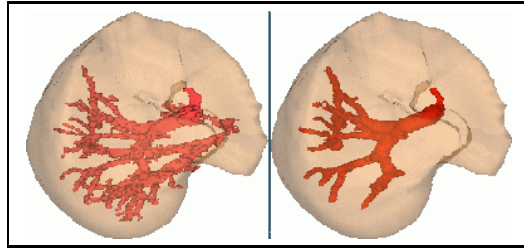


FIG. 8 – *Extraction automatique de la veine porte : Déconnexion du réseau sus-hépatique.*




FIG. 9 – *Extraction automatique de la veine porte : Déconnexion de l'artère hépatique.*

### 3.5 Expérimentation

Nous avons testé notre algorithme sur un ensemble de 10 images acquises par scanner X suivant des protocoles différents. L'analyse progressive des résultats obtenus à partir des différentes modalités a permis de définir un protocole d'acquisition standard pour les images du foie obtenues par scanner X. Ce protocole est ainsi défini par une injection du produit opaque au rayon X par intraveineuse, suivie d'une acquisition scanner au temps portal de 50s (veine porte contrastée) avec une épaisseur de coupe optimale de 2 mm (et maximale de 3 mm) à la reconstruction pour une taille de pixel approximative de 0,6 mm. Les résultats obtenus sur dix patients et vérifiés par un radiologue, montrent que l'algorithme extrait automatiquement les trois principales bifurcations de la veine porte, aussi bien qu'une segmentation manuelle. Cela permet ainsi de délimiter les segments anatomiques définis dans l'anatomie conventionnelle du foie. Nous avons donc créé ces segments automatiquement à partir de l'étiquetage manuel des vaisseaux segmentés par notre algorithme. Les premiers résultats obtenus sont très encourageant et montrent un faible écart entre le modèle anatomique et le modèle issu de l'image, comme le montre la figure suivante.

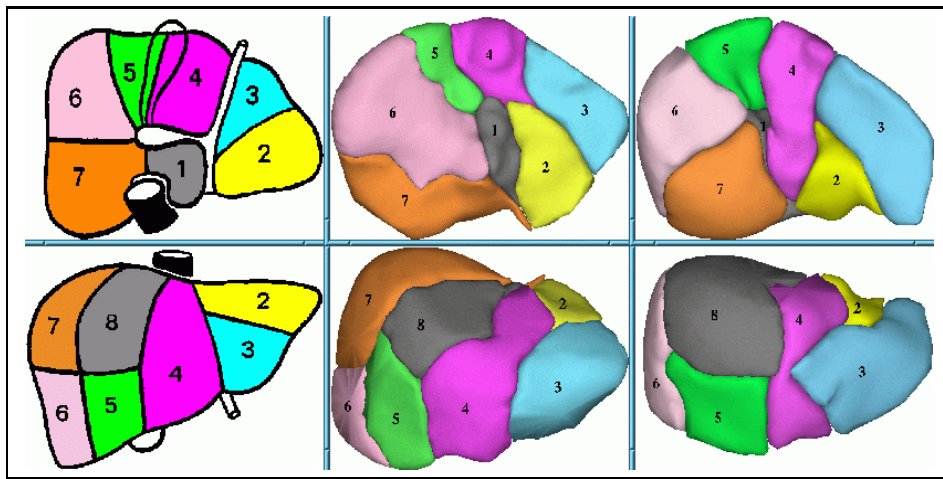


FIG. 10 – *Délimitation des segments anatomiques suivant le modèle de Couinaud.*

### 3.6 Conclusions et perspectives

L'ensemble des recherches menées a permis de développer une segmentation automatique de la veine porte dans les images obtenues par scanner X. Il a également permis l'élaboration d'un protocole d'acquisition des scanners, performant et peu invasif pour le patient.

Cette segmentation automatique est la première étape permettant d'aboutir au calcul automatique des segments anatomiques du foie. De plus, elle permet de fournir les propriétés topologiques du réseau, c'est-à-dire calculer les points de bifurcations des branches qui caractérisent la position des différents segments anatomiques définis par Couinaud [Cou57]. En utilisant ces résultats, il reste à construire de manière automatique, le modèle tridimensionnel de ces segments, ce qui correspond à l'étape suivante de la construction automatique du modèle anatomique du foie. Nous envisageons pour cette étape, la mise en correspondance des points caractéristiques entre un modèle de référence étiqueté et le modèle analysé. En parallèle une étude développée des temps veineux (porte et cave) en fonction de la morphologie du patient permettra d'améliorer les résultats de la segmentation en améliorant les images. La dernière étape de nos travaux est enfin l'extraction automatique des lésions, étape qui sera grandement facilitée en utilisant notre méthode de classification en trois zones.

## Remerciements

Nos travaux ont été développés dans le cadre du projet Européen "Master", réalisé en collaboration avec l'IRCAD (Institut de Recherche en Cancérologie de l'Appareil Digestif, Hôpitaux de Strasbourg, 1 place de l'Hôpital, 67091 STRASBOURG). Nous remercions cet institut et plus particulièrement Jean-Marie Clément ingénieur de recherche, le Pr. Marescaux, le Dr. Russier, le Dr. Tassetti et le Pr. Roy. Nous souhaitons associer à ce travail toute l'équipe EPIDAURE de l'INRIA Sophia Antipolis au sein de laquelle ces travaux ont été réalisés et plus particulièrement son responsable Nicholas Ayache.



# Bibliographie

## Références

- [Aya95] N. Ayache. Medical computer vision, virtual reality and robotics. *Image and Vision Computing*, 13(4):295–313, May 1995.
- [BMEL93] Marijn E. Brummer, Russell M. Mersereau, Robert L. Eisner, and Richard R.J. Lewine. Automatic detection of brain contours in MRI data sets. *IEEE Trans. on Medical Imaging*, 12(2):153–166, June 1993.
- [CHY89] Sungzoon Cho, Robert Haralick, and Seungku Yi. Improvement of kittler and illingworth’s minimum error thresholding. *Pattern Recognition*, 22(5):609–617, 1989.
- [Cou57] Couinaud. *Le foie, études anatomiques et chirurgicales*. Masson, 1957.
- [Der87] Haluk Derin. Estimating components of univariate gaussian mixtures using prony’s method. *IEEE Trans. on Pattern Analysis and Machine Intelligence*, PAMI-9(1):142–148, January 1987.
- [FKHG96] Eliot K. Fishman, Brian s. Kuszyk, David G. Heath, and Luomin Gao. Surgical Planning for Liver Resection. *IEEE Computer*, 29(1):64–72, January 1996.
- [Gla93] C.A. Glasbey. An Analysis of Histogram-Based Thresholding Algorithms. *Graphical Models and Image Processing*, 55(6):532–537, November 1993.
- [GO94] Ardeshir Goshtasby and William D. O’Neill. Curve fitting by a sum of gaussians. *CVGIP Graphical Models and Image Processing*, 56(4):281–288, July 1994.
- [HFC96] L. Hayat, M. Fleury, and A. F. Clark. Candidate Functions for a Parallel Multi-level Thresholding Technique. *Graphical Models and Image Processing*, 58(4):360–381, July 1996.
- [KS90] Dane P. Kottke and Ying Sun. Segmentation of coronary arteriograms by iterative ternary classification. *IEEE Trans. on Biomedical Engineering*, 37(8):778–785, August 1990.
- [MBA93] G. Malandain, G. Bertrand, and N. Ayache. Topological segmentation of discrete surfaces. *International Journal of Computer Vision*, 10(2):183–197, February 1993.
- [MD97] Johan Montagnat and Hervé Delingette. Volumetric Medical Images Segmentation using Shape Constrained Deformable Models. In *Computer Vision, Virtual Reality and Robotics in Medicine*, 1997.
- [NFM90] Derek R. Ney, Elliot K. Fishman, and Donna Magid. Volumetric rendering of computed tomography data: Principles and techniques. *IEEE Computer Graphics and Applications*, 24–32, March 1990.
- [OE94] J.F. O’Brien and N.F. Ezquerra. Automated segmentation of coronary vessels in angiographic image sequences utilizing temporal, spatial and structural constraints. In SPIE, editor, *Visualization in Biomedical Computing, Rochester, MN.*, pages 25–38, 1994.

- [PFTV91] W. H. Press, B. P. Flannery, S. A. Teukolsky, and W. T. Vetterling. *Numerical Recipes in C*. Cambridge, 1991.
- [SCHP94] Allen R. Sanderson, Elaine Cohen, Thomas C. Henderson, and Dennis L. Parker. Vascular models: From raw data to geometric models. In *Spring Symposium Series, Applications of Computer Vision in Medical Image Processing, Stanford, CA.*, March 1994.
- [SPH93] Allen R. Sanderson, Dennis L. Parker, and Thomas C. Henderson. Simultaneous segmentation of MR and X-ray angiograms for visualization of cerebral vascular anatomy. In *Int. Conf. Volume Image Processing, Utrecht, The Netherlands*, June 1993.
- [SSW88] P. K. Sahoo, S. Soltani, and A. K. C. Wong. A survey of thresholding techniques. *Computer Vision, Graphics and Image Processing*, 41:233–260, 1988.
- [Sun89] Ying Sun. Automated identification of vessel contours in coronary arteriograms by an adaptive tracking algorithm. *IEEE Trans. on medical Imaging*, 8(1):78–88, March 1989.
- [ZJEL95] C. Zahlten, H. Jürgens, C.J.G. Evertsz, R. Leppek, H.O. Peitgen, and K.J. Klose. Portal vein reconstruction based on topology. *European Journal of Radiology*, 19:96–100, 1995.
- [ZJP95] C. Zahlten, H. Jürgens, and H.O. Peitgen. Reconstruction of branching blood vessels from CT-data. In *Visualization in Scientific Computing, Springer-Verlag, Wien*, pages 41–52, 1995.